Aus der Chirurgischen Universitätsklinik München
Vorstand: Prof. Dr. G. Magnus

Die Pseudarthrosen der Handwurzelknochen.

Inaugural-Dissertation

zur Erlangung der Doktorwürde in der gesamten Medizin,
verfaßt und einer Hohen Medizinischen Fakultät
der Ludwig-Maximilians-Universität zu München

vorgelegt von

Robert Bothe

1939

Karl Mayer, Buchdruckerei, Günzburg a. D.

R. UNIV.
BIBLIOTHEEK
LEIDEN

Die Naviculare-Pseudarthrose einer Leiche beschrieb 1846 Jarjavay. 1866 veröffentlichte Gruber seine These vom Naviculare bipartitum. Ein entscheidender Wandel trat mit der Röntgendiagnostik des Skelettsystems ein, die erneut die lebhafte Aufmerksamkeit der Anatomen und Chirurgen auf die Spielarten der Handwurzelknochen lenkte. In neuerer Zeit trugen die Wiener Schule, die Chirurgische Klinik München sowie Beobachtungen an Deutschlands größtem Unfallkrankenhaus Bergmannsheil (Bochum) zum großen Teil zur Klärung der Pseudarthrosenbildung im Carpus bei.

Sind die Heilungsvorgänge einer verzögerten Bruchfestigung zum Abschluß gekommen, ohne zu einer Vereinigung der Bruchenden geführt zu haben, so spricht man von einer Pseudarthrose (Magnus). Die falschen Gelenke der kurzen Knochen — insbesondere der Handwurzel — nehmen hinsichtlich ihrer Entstehung und Heilung eine Sonderstellung ein.

Der Beschreibung der Pseudarthrosen der einzelnen Handwurzelknochen seien einige allgemeingültige Betrachtungen über ihre Genese vorausgeschickt.

Reich weist auf die leichte Verletzbarkeit der oberen Extremität infolge des aufrechten menschlichen Ganges hin. Schon bei nicht übermäßiger Beanspruchung auf Druck und Stoß erleide sie besonders in der Gegend der Gelenke eine Unmenge von Traumen. Die Verletzungen der Handwurzel treffen in so ausgesprochener Mehrzahl das Os naviculare und lunatum, daß diese als typische Carpalverletzungen im Gegensatz zu den atypischen der übrigen Knochen bezeichnet werden.

Im Schrifttum finden sich ausführliche Untersuchungen zur Bruchursache der Handwurzelknochen.

Mag trotz eindeutiger Ablehnung jüngerer Autoren das Naviculare bi- oder tripartitum unter dem Einfluß endokriner Störungen oder neben einer ganzen Tonleiter erblich bedingter Anomalien (Pokrowski) entstehen, praktisch wird nur die traumatische Ursache der Handwurzelpseudarthrosen von Bedeutung sein. Nach Magnus führt sowohl die einmalige Belastung als auch zahlreiche kleinere Belastungen zum Knochenbruch. Letztere können auch zur Störung der Bruchheilung führen.

Im Rahmen der zum Bruch führenden einmaligen Belastung ist die direkte Gewalteinwirkung (Quetschung, Einklemmung zwischen Walzen) nicht so häufig wie die indirekte (Sturz auf Hand, Schlag gegen die geschlossene Faust, Kurbelrückschlag, Schieben der Wagen im Grubenbetrieb) (Schnek). Auf den in jedem Fall besonders bedingten Frakturmechanismus der einmaligen Belastung wird beim einzelnen Handwurzelknochen näher eingegangen werden.

Mehr oder weniger auf alle Knochen der Handwurzel wirken die zur schleichenden Fraktur führenden zahlreicheren kleineren Belastungen. Dieser Bruch wurde in neuester Zeit von Magnus durch Haase an der Staatl. Materialprüfungsanstalt und von Goecke im Krupp'schen Stahlwerk mit Methoden der modernen Materialprüfung erklärt. Die Untersuchungen zeigten, daß der Knochen bei Belastung den gleichen mechanischen Gesetzen unterliegt wie irgendein Werkstoff, sowohl hinsichtlich frakturierender Belastung wie zahlreicher kleinerer Belastungen.

Letztere führen zu sichtbaren Trennungen oder im Belastungsbereich zu Zerrüttungszonen im kristallographischen Aufbau mit Zerstörung zahlreicher Blutwege und Saftbahnen. Auch die Uebermüdung des Knochens spielt eine Rolle. In diesem Zusammenhang interessieren die Ergebnisse von W. Müllers Tierversuchen, der am Knochen eine eigenartige Spaltbildung allmählich auftreten sah, wurde längere Zeit im Sinne einer Abbiegung mechanisch beansprucht. Der Spalt durchsetzte den Knochen an der Biegungsstelle quer nach Art einer Pseudarthrose. Eine gewöhnliche Fraktur lehnt der Beobachter ab. Brüche in diesem Sinne werden neuerdings im Bereich der Handwurzel häufig beobachtet. Reich sieht sie bei einem Terazzoarbeiter, Rostock bei einem Kesselabklopfer und in vielen Fällen bei Arbeitern mit Preßluftwerkzeugen. So kommt es, daß viele Patienten ein Trauma überhaupt in Abrede stellen. Auch die Häufigkeit beiderseitiger Erkrankungen findet damit eine einfache Erklärung. Wahrscheinlich kommt die Pseudarthrose meistens bei solchen Kranken zustande, die infolge geringer oder fehlender Schmerzen ihr Handgelenk sofort schonungslos in vollem Umfange beanspruchen. Die Probleme in der Aetiologie der Corpuspseudarthrosen gehen erst in neuester Zeit einer Lösung entgegen.

Praktisch handelt es sich tatsächlich fast immer nur um die typischen Handwurzelverletzungen, nämlich des Naviculare und Lunatum.

Die distale Reihe der Karpalia (Multangula, Kapitatum, Hamatum) erleidet dagegen viel seltener Verletzungen, weil diese fester zusammengefügt sind und weniger Einzelbeweglichkeit besitzen als Kahn- und Mondbein, die zwischen zwei Gelenken liegen, in denen ziemlich ausgiebige Beweglichkeit besteht.

Ebermayer, Mc. Carty, Schnek errechnen den Ausgangspunkt der Naviculare pseudarthrose, den Kahnbeinbruch, mit 50 % im Verhältnis zu den übrigen Karpusfrakturen, während er 1,3 % aller Frakturen ausmacht. Nach Granier und Hirsch ist der Grund hierfür darin zu suchen, daß dieser Knochen in der Verlängerung der Radiusachse liegt und sich somit jede Gewalt, die auf die Speiche einwirkt, direkt auf das Kahnbein fortsetzt.

Der Knochenkern des Kahnbeins erscheint erst im Alter von 6 bis 7 Jahren, und mit 15 Jahren erreicht das Naviculare seine endgültige Form, womit die Seltenheit des Kahnbeinbruchs vor diesem Alter seine Erklärung findet. Im 3. Lebensjahrzehnt zeigt diese Verletzung, die fast ausschließlich Männer trifft (schwere Arbeit) und beide Hände in gleicher Frequenz, ihre größte Häufigkeit.

Die Diagnose der Navikularefraktur ist aus dem Röntgenbild nicht immer leicht zu stellen. In Zweifelsfällen gelingt es durch Längszug am Daumen sehr gut die Fragmente voneinander abzuziehen und den Spalt dazwischen sichtbar zu machen. Häufig sieht man das distale Bruchstück durch einen mehr oder weniger breiten Zwischenraum vom proximalen Fragment getrennt. Dieses Bild kommt durch eine Dislocatio ad peripheriam zustande. Während man auf einem normalen dorsovolarem Handgelenksbild die konkave Gelenksfläche des Kahnbeins als schmalen, birnförmigen Saum sieht decken sich bei der Pseudarthrose dorsale und volare Kante der Capitatumfazette, so daß die proximo-ulnare Ecke des Kahnbeins eigenartig spitz auslaufend erscheint. Das ganze zentrale Bruchstück hat eine leichte Pronationsbewegung ausgeführt. Im Gegensatz dazu ist das periphere Fragment stark supiniert und erscheint dadurch ungewöhnlich breit ausladend. Das Tuberculum springt deutlich vor und artikuliert oft falsch mit dem Radiusgriffel. Das ganze Naviculare scheint tiefer in der Radiuspfanne zu liegen, so daß die Distanz zwischen Multangulum majus und Prozessus styloideus radii verringert ist. Eine konstante, aber verschieden stark ausgeprägte Begleiterscheinung sind Osteophytenbildungen am Radiusgriffel. In lange bestehenden Fällen finden sich grobe, unförmige Exo-

stosen mit tiefen Ausschleifungen an der distalen Radiusgelenkfläche bis zu schwerster völliger Zerstörung der proximalen Carpalreihe. In Fällen jüngeren Datums ist nur eine nadelspitz auslaufende Form des sonst sanft gerundeten Stylus radii anzutreffen. Eine gewisse Kalkdichte des proximalen Bruchstückes, evtl. kombiniert mit Atrophie des übrigen Carpus, kennzeichnet noch relativ frische Fälle. Auf diese anfänglichen Veränderungen am Radius ist deswegen Wert zu legen, weil sie sich sowohl bei der alten Querfraktur als auch bei den Preiserschen Cysten nicht finden und daher ein wertvolles Hilfsmittel für Prognose und Behandlungsmöglichkeiten bieten.

Die einander zugekehrten alten Bruchflächen können rauh sein und mit groben Zähnen ineinandergreifen, oder auch den Eindruck glatter Gelenkflächen erwecken, besonders wenn sie als eine compacta-ähnliche Grundschicht den Markraum abschließen. Im seitlichen Bild ist manchmal eine deutliche Parallelverschiebung und eine Knickung — Dialocatio ad axim — festzustellen, evtl. auch ein Uebereinandergeschobensein der Bruchstücke — Dislocatio ad longitudinem cum contractione (Schnek).

Konstant findet sich Bewegungseinschränkung, deren Grad jedoch sehr wechselnd ist. Der Mechanismus dieser Hemmung erklärt sich aus der Lageveränderung des Kahnbeins, das bei der Dorsalflexion eine Aufrichtung und bei der Radialabduktion eine Kippung erfährt. Infolge der übertriebenen Knickung in der dorsovolaren Richtung werden beide Endstellungen früher erreicht. Der Endgrad dieser Hemmung ist sowohl von der Verschiebung der Fragmente, als auch von der Ausbildung der secundär arthritischen Veränderungen abhängig. Schnek weist auf Fälle mit leichter bis zur völligen Versteifung des Handgelenks hin.

Bemerkenswert ist, daß auch versicherte Patienten, die angeblich zu einer Uebertreibung der Beschwerden und zur Konstruktion eines Unfallereignisses neigen, ein Trauma strikt in Abrede stellen oder ein ganz kurz zurückliegendes als Ursache ihrer Beschwerden anführen. Es ist deshalb von Wichtigkeit, weil es zeigt, daß frische Kahnbeinbrüche auch subjektiv sich der Beobachtung entziehen können und nicht immer primär besondere Beschwerden verursachen müssen, so daß eine zweckmäßige Behandlung von Anfang an unterbleibt (Schnek).

Die Entstehung des Kahnbeinbruches führen Zwerg und Heidemann in 81 % auf das einmalige Trauma, den

Unfall, zurück. Den restlichen Anteil nimmt die schleichende Fraktur. Im ersten Fall, hauptsächlich beim Sturz (in den einschlägigen Krankengeschichten der Chirurgischen Klinik München in 75 % Bruchursache), ist beim Zustandekommen der Naviculare fractur die Stellung der Hand und des Unterarmes wichtig. Sämtlichen Brüchen gemeinsam ist die Dorsalflexur der Hand beim Fall. In dieser Stellung fixieren einmal die Bänder die Knochen gegeneinander, zum anderen steht dabei das Naviculare und jede an den Radius wirkende Gewalt setzt sich auf das Naviculare fort (Weil-Graniér). Sobald der Unterarm dabei zur Unterlage einen Winkel von 45—90° bildet, entsteht eine Navicularefraktur, ist er größer, so bricht der Radius (Ebermayer). An 2. Stelle steht in der Aetiologie der Kurbelrückschlag. Die Fraktur der Tuberositas ist immer durch ein direktes Trauma verursacht. Schließlich entsteht ein Bruch durch direkte Gewalteinwirkung bei schweren Quetschungen und außerdem, wie schon erwähnt, durch die schleichende Fraktur.

Die Bruchformen des Os naviculare lassen sich einteilen:

I. Nach ihrer Häufigkeit:
   1. Die Fraktur des Kahnbeinkörpers (durch dessen Verschmächtigung als locus minoris resistentiae), wegen ihrer Häufigkeit „typische Fraktur" genannt.
   2. Die Fraktur der Tuberositas („atypische Fraktur").

II. Nach dem Entstehungsmechanismus entspricht dem Rißbruch: die Fraktur der Tuberositas, dem Kompressionsbruch: die intraarticuläre Fraktur mit zentralen Höhlenbildung, dem Biegungsbruch: die einfache intraarticuläre Querfraktur.

III. Nach der Beziehung von Bruch zu Gelenk:
Je nach dem Verlauf der Bruchlinien innerhalb oder außerhalb der Gelenkkapsel unterscheidet man intra- und extraarticuläre Navicularefrakturen. Diese Einteilungsform ist berechtigt, da die Prognose bei der extraarticulären Form günstiger ist als bei der intraarticulären. Dies wird durch die Beobachtungen von Zwerg und Heidemann bestätigt: Die Heilung erfolgt dann stets glatt und ohne Pseudarthrosenbildung. Nach den meisten Autoren gehören zu den extraarticulären Frakturen nur die der Tuberositas ossis navicularis. Doch scheint diese Ansicht dem tatsächlichen Verhältnis nicht gerecht zu werden. Jeder Bruch des Kahnbeinkörpers gehört demnach zu der intraarticulären Form.

Die neueren Untersuchungen von Lützeler haben aber ergeben, daß das Os naviculare nach dem Radius einerseits und den Multangula andererseits zwei völlig von einander unabhängige Gelenkskapseln besitzt, dazwischen befindet sich eine von Gelenkskapseln freie Knochenfläche. Danach muß man also alle Frakturen, deren Bruchspalt durch diesen Teil des Körpers läuft, ebenfalls zu der extraarticulären Form zählen. Der zur Pseudarthrose neigende Kahnbeinbruch verläuft z. T. durch Knochenabschnitte, die von Gelenkskapseln überzogen sind. Hierdurch wird eine Kallusschwäche bedingt, die aber nur bei dem durch die Mitte des Kahnbeins gehenden Querbruch zur Pseudarthrosenbildung führt, weil nur bei dieser Art des Bruchspaltverlaufes schädigende mechanische Einflüsse auf den Kallus sich auswirken können. Diese schädigenden Einflüsse beim glatten, durch die Mitte des Kahnbeinkörpers gehenden Querbruch werden hervorgerufen durch Zug der straffen Gelenkkapseln und Bänder, auch bei Ruhigstellung des Handgelenkes, mehr aber noch bei Bewegungen, wie aus der Mechanik der Handbewegungen hergeleitet wird.

IV. Nach Art der Bruchlinie: diese wird den praktischen Bedürfnissen am besten gerecht. Diese Einteilung nach der Form der Frakturlinie stammt von Lützeler. Die Brüche des Kahnbeins neigen nur zur Pseudarthrosenbildung, wenn ein glatter Querbruch durch die Mitte des Kahnbeinkörpers vorliegt, während sie knöchern ausheilen, soweit sie eingekeilt sind und die Bruchlinien unregelmäßig und zackig verlaufen, so daß gegenseitige Verschiebungen der Bruchstücke in größerem Maß nicht möglich sind. In diesem Fall war bei der Nachuntersuchung stets knöcherne Heilung des Bruches festzustellen.

Hinsichtlich der Entstehung von Naviculare-Pseudarthrosen widerlegte Lützeler die von vielen Autoren voraussetzungslos übernommene Ansicht von der Ernährungsstörung des Knochens. Da man keine befriedigende Erklärung für das falsche Gelenk finden konnte, schien eine Gefäßschädigung naheliegend. Lützelers Gefäßinjektionen ergaben starke Anastomosenbildung um den Bruchspalt. Dann widerlegte er vor allem die Anschauung, daß die Versorgung des Naviculare nur von einem an der Tuberositas eintretenden Gefäß ausginge.

Denn das Naviculare besitzt proximal und distal je ein eigenes Gefäßsystem. Die Ernährung des Kahnbeins ist also durchaus ausreichend und die Fragmente sind bei einer Frak-

tur keineswegs von der Ernährung ausgeschaltet. Es kann also die Entstehung der Pseudarthrose nicht von der Gefäßschädigung abhängig gemacht werden. Ebenso kann man infolge der Kleinheit der Verhältnisse im Carpus beim falschen Gelenk des Kahnbeins die Zwischenlagerung von Weichteilen außer acht lassen. (Zwerg und Heidemann).

Dagegen sei in diesem Zusammenhang auf die Bedeutung der Periost- und Markschädigung für die Bildung von Callus bezw. einer Pseudarthrose hingewiesen. Der Anteil der periostalen Callus überwiegt. Beim Mark kommt nur sein bindegewebiger Anteil in Betracht, das Parenchym dient als Blutbildungsorgan. So übernimmt also das Periost den Hauptanteil bei der Callusbildung (Martin). Von Lützeler ist die primäre Bedeutung der Periostschädigung für die Pseudarthrose bewiesen. Er konnte zeigen, daß der Bruchspalt im Kahnbein durch knorpelüberdeckte, also periostlose Knochenfläche an der im Capitatum zugewandten Seite läuft. Es kann also nur der geringe, minderwertige endostale Callus gebildet werden.

Dieser geringe Callus steht nun noch dauernd unter Zugwirkung. Das gebrochene Kahnbein wird in seinen beiden Anteilen funktionell verschieden beansprucht. Durch die distal und proximal ansetzenden Bänder werden die Fragmente auseinandergezogen, das distale außerdem um seine Längsachse gedreht und nach ulnar gezogen. Bei Bewegungen des Handgelenks, insbesondere bei radialer und ulnarer Abduktion müssen sich die beiden Bruchstücke des Kahnbeins gegeneinander verschieben. Dieses dauernde Reiben muß zur Pseudarthrose führen, solange die Bruchstücke nicht völlig fest miteinander verwachsen sind. (Lützeler).

Die moderne Chirurgie bekennt sich sehr entschlossen zu der Ueberzeugung, daß unter den örtlichen Bedingungen der Pseudarthrosenentstehung die mechanische Störung an erster Stelle steht. (Magnus). In diesem Zusammenhang sei nochmals auf die Schädigung und Heilungsstörung durch Preßluftwerkzeuge verwiesen.

Lützeler erwähnt ein weiteres Moment, dessen Bedeutung für die Pseudarthrosenentstehung sicher groß ist. Er sagt, daß Pseudarthrosen des Kahnbeins immer aus den schon erwähnten glatten Querbrüchen hervorgingen. Alle von ihm im Schrifttum gefundenen falschen Gelenke seien aus solchen hervorgegangen. Zwerg und Heidemann haben in fast allen Pseudarthrosenfällen glatte Bruchlinien gefunden und es ist leicht verständlich, daß bei einem verzahnten Querbruch schon bis zu einem gewissen Grade von selbst eine Fixation

der Fragmente eintritt und dadurch die Pseudarthrosenbildung verhindert wird. Glatte Brüche des Kahnbeins sind doppelt so häufig.

Was spielt sich nun im Kahnbein zwischen den beiden Grenzpunkten, von der frischen Fraktur bis zur stationären Pseudarthrose, ab? Schinz wird diesem Verlauf mit folgender Skizze gerecht:

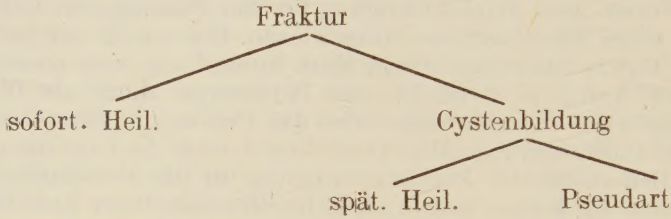

und im Röntgenbild sieht es so aus (Schinz):

1) Stadium mit der feinen scharfen Frakturlinie
2) Stadium mit der zentralen oder bandförmigen Aufhellung
3) Pseudarthrosenspätstadium.

Cordes definiert: Naviculareysten sind keine Cysten im eigentlichen Sinne, d. h. sie besitzen keine Hohlräume mit festen Wandungen, von denen flüssiges oder viscöses Sekret produziert wird, sondern sie stellen Bindegewebshohlräume oder in Organen befindliche Nekrosen dar. Dazu sagt Hirsch: Der Anfangszustand ist als Hohlraum aufzufassen, der mit zerquetschten Spongiosabälkchen sowie Blut ausgefüllt ist. Das bestätigt Cordes: Cysten können auch von jugendlichen Bindegewebe abgekapselte Hämatome sein.

Die Entstehung von Naviculareysten wurde von Schinz als ein Stadium des Kahnbeinbruches hingestellt. Das Cystenstadium läßt zwei grundsätzlich verschiedene Wege offen. Einmal kann eine knöcherne Vereinigung noch später eintreten. Ist dies nicht der Fall, d. h. bleibt die knöcherne Vereinigung ganz aus, so schließt sich an die Cystenbildung der Vorgang an dessen Endzustand die stationäre Pseudarthrose ist (Zwerg, Heidemann). Läßt sich erkennen, daß sich das Krankheitsbild des Kahnbeinbruches aus den erwähnten, in abhängiger Folge von einander auftretenden Zustandsbildern zusammensetzt, wird man auch seine Entstehung richtig verstehen können. Obgleich zwischen Cysten- und Pseudarthrosenbildung in vielen Fällen eine ursächliche Abhängigkeit besteht, so unterscheidet sich die Cyste doch grund-

sätzlich von der ausgebildeten Pseudarthrose: Bei der Cyste haben wir jugendliches Bindegewebe (Keimgewebe), dessen prospektive Potenz unbegrenzt ist. Daher kann Schnek auch in diesem Zusammenhang von einer „Heilung" der Resorptionshöhle sprechen. Bei der Pseudarthrose haben wir es mit fibrösem Bindegewebe zu tun, einem Gewebe, das sich in ausgereiftem Zustand befindet und dessen prospektive Potenz erloschen ist. Dieses fibröse Bindegewebe entwickelt sich am Ende der Fragmente und schließt den Markraum des Knochens ab. Damit ist auch das Krankheitsbild endgültig geworden.

Das Röntgenbild zeigt sehr schön die Abschleifung der Ränder des Bruchspaltes, der nicht knöchern überbrückt ist. Die Verdichtung der Knochenstruktur am Rande läßt mit Sicherheit den Schluß zu, daß die Markhöhle durch Bindegewebe bereits abgeschlossen ist. Es ist hierbei aber selbstverständlich zu bemerken, daß zur Ausbildung einer Pseudarthrose meistens eine viel längere Zeit benötigt wird, als zur Entstehung einer Cyste. Damit ist nicht die absolut längere Zeit gemeint, denn nach dem Schema schließt sich ja die Pseudarthrosenbildung an die Cystenbildung an. Aber die Zeit, in der sich die Pseudarthrose entwickelt, dauert relativ länger, oder mit anderen Worten: das Tempo der Pseudarthrosenbildung ist im Verhältnis zu dem der Cystenbildung bedeutend herabgesetzt. Zwerg und Heidemann fanden eine ausgebildete Zyste bereits drei Wochen nach dem Unfall: eine ausgebildete Pseudarthrose aber frühestens nach einem Jahr. Sie erklären das damit, daß der Vorgang der Fraktur, der bei der Cystenbildung einen starken Reiz zur Neubildung von Gewebe darstellt, mit der Zeit mehr und mehr diesen Impuls einbüßt und so das Tempo, das Gewebe zu einem ausdifferenzierten Zustand zu führen, stark vermindert wird. Wie viele andere Autoren fanden sie auch in $^2/_3$ der Fälle eine mehr oder weniger erhebliche Osteoarthropathia.

Zur Prophylaxe der Pseudarthrosen sagt Magnus: Ich bin der Ueberzeugung und fühle mich in Uebereinstimmung mit Brandt, Brun, Lexer, Looser, W. Müller, Pauwels, daß die Bewegung der Bruchstücke für das Zustandekommen der Pseudarthrosen ein wichtiges Moment, vielleicht das wichtigste überhaupt ist. Und v. Redwitz meint: Richtige Knochenbruchbehandlung ist das beste Vorbeugungsmittel.

Ein Punkt scheint in Hinsicht auf die Naviculare-fraktur wie auf alle Handwurzelbrüche besonders wichtig zu sein: Stauchverletzungen des Handgelenks.

Hoffmeister konnte mehrfach beobachten, daß im ersten Röntgenbild feinste Aufhellungen im Kahnbein der Beachtung entgehen. Die Patienten werden unter der Diagnose „Distorsion" oder „Kontusion" behandelt und die Ruhigstellung des Handgelenkes auf kürzere Zeit beschränkt. Nach mehrwöchentlicher Arbeit machen sich zunehmende Schmerzen bemerkbar, die wiederum ärztliche Behandlung erfordern. Das jetzt aufgenommene Röntgenbild läßt eine deutliche Querfraktur mit den Anzeichen der beginnenden Pseudarthrose erkennen. Es hat sich unter der geschilderten dauernden Zugwirkung eine schleichende Fraktur bezw. eine Pseudarthrose entwickelt. Für den Durchgangsarzt ist es daher wichtig, auch bei fehlendem Befund im Röntgenbild sofort eine Kontrolle bei auftretenden Beschwerden zu machen.

Die Richtigkeit der Anschauung, daß die mangelnde Fixation der Navicularefraktur die Ursache ihrer Neigung zur Pseudarthrose ist, läßt sich an den Ergebnissen einer entsprechenden Therapie nachweisen. Es sei darauf hingewiesen, daß das Kahnbein als ein intraarticulär gelagerter Knochen eine Sonderstellung einnimmt. Die Aussichten über die Erzielung einer zur knöchernen Heilung notwendigen Ruhigstellungsdauer haben geschwankt. Noch 1922 hat Schinz die Auffassung vertreten, daß jede Navicularefraktur pseudarthrotisch heile und es keine Therapie gäbe, die das verhindern könne. Heute weiß man mit absoluter Sicherheit, daß diese Ansicht falsch ist. Pfab ist nach anfänglich kurzer Fixation zur langdauernden in Hyperradialabduktion übergegangen. Rostock sah zwei Fälle ohne jegliche Fixation knöchern heilen. Verzahnte und frische Querbrüche fixiert heute Lützeler wie Rostock und Harald 3—4 Wochen in dorsaler Gipsschiene mit volarer Radialabduktion und sieht bei medicomechanischer Nachbehandlung von etwa 6 Wochen knöcherne Heilung und unverminderte Funktion. Langdauernde Ruhigstellung benötigt nur der glatte und der alte, durch die Mitte des Kahnbeins gehende Querbruch.

Lützeler, Zwerg und Heidemann fixieren solche Brüche bis zu einem halben Jahr.

Schnek ist der Ansicht, daß in 100 % der Fälle von frischer Navikularefraktur bei richtiger Fixation knöcherne Heilung eintritt.

Dabei ist immer nur an die Fraktur in der Mitte des Kahnbeins gedacht, die extrakapsulären Absprengungen heilen alle nach kurzer Ruhigstellung von 3 Wochen.

Die Häufigkeit der Mondbeinverletzungen ist wesentlich geringer. Wettes gegenteilige Beobachtungen finden in der Herkunft aus Grubenverletzungen ihre Erklärung. Beim Naviculare ist die typische Fraktur in der Mitte, beim Lunatum dagegen kommt neben Abrißfrakturen und Fissuren als ungefähr gleichhäufige Verletzung die Lunatummalacie zur Beobachtung. Viel seltener, aber trotzdem als typische Verletzung kommen dann die Lunatumluxation und die Lunatumfraktur vor (Blumer).

Während Reich, Kappis und eine Reihe anderer Autoren die aseptische Nekrose, insbesondere die Lunatummalacie für eine gewöhnliche Kompressionsfraktur, entstanden aus der festen Umklammerung des kurzen Lunatum von allen Seiten im Sinne einer Kompression (im Gegensatz zu der Biegungsbeanspruchung in der Mitte des längeren Kahnbeins) halten, versteht Wette unter Lunatumfraktur grundsätzlich nur den einwandfrei erwiesenen traumatischen Bruch.

Wettes eigentlich selbstverständlich erscheinende Definition ist deswegen überzeugend, weil die Lunatumnekrose hinsichtlich ihrer Pathogenese ein selbständiges Krankheitsbild ist, das von der traumatischen Fraktur des Mondbeins abzugrenzen ist. Es muß aber zugegeben werden, daß in vereinzelten Fällen Endzustände von Lunatumnekrose nicht zu scheiden sind von Endzuständen einer Lunatumfraktur. Wahrscheinlich handelt es sich auch tatsächlich um wesensverwandte Zustände, insofern nämlich der Endzustand einer traumatischen Lunatumfraktur sehr wohl eine Totalnekrose des Knochens sein könnte. Die entscheidende Frage ist, ob die Nekrose als Folge der Fraktur oder die Fraktur als Folge der Nekrose aufzufassen ist. Für die Entstehung der Lunatumpseudarthrose spielt die traumatische Fraktur die ausschlaggebende Rolle. Während die Voraussage für die Brüche des Mondbeinhornes, die eine Parallele zu den Frakturen des Kahnbeinhöckers darstellen, günstig ist, liegen die Verhältnisse beim Kompressionsbruch des Lunatum insofern ungünstiger als beim Querbruch des Naviculare, weil es sich um eine beträchtliche Deformierung handelt, die nicht immer wieder behoben werden kann. Da das Lunatum bei den Bewegungen des Handgelenkes eine wichtige Rolle spielt, machen sich Störungen in der Articulation sehr stark bemerkbar und führen zu weitgehenden Veränderungen des Radiocarpalgelenkes, die meist mit nahezu völliger Versteifung enden. Doch tritt auch hier wie bei allen Handwurzelverletzungen im Lauf der Jahre eine weitgehende Gewöhnung ein, die später manchmal eine

Herabsetzung der Rente gestaltet (Schnek).

Wette hat 6 Fälle von röntgenologisch sicher gestellter primärer Mondbeinfraktur beobachtet. Gemeinsam ist ihrer Entstehung die ausgesprochene schwere und direkte Gewalteinwirkung, daß sie ferner sofort, ohne freies Intervall, erhebliche klinische Erscheinungen zeigten und zur Arbeitsunfähigkeit führten. Zwei Fälle zeigten, daß Röntgenbefunde auf frakturierten Mondbeinen im Laufe der Zeit den Röntgenbefunden von Mondbeinnekrosen so ähnlich werden können, daß eine sichere Unterscheidung röntgenologisch nicht mehr möglich ist. Die Wichtigkeit sofortiger Röntgenaufnahmen in solchen Fällen ergibt sich daraus von selbst. Zwei weitere Fälle zeigen, daß selbst so schwere Verletzungen wie Querbrüche des Mondbeins nicht zur Totalnekrose zu führen brauchen, sondern entweder ausheilen oder sich auf Nekrosen in der Umgebung von Bruchlinien beschränken. In einem anderen Fall ist das Mondbein innerhalb der Gewalteinwirkung gelegen, wie der Abriß am dorsalen Horn zeigt, ohne später irgendwelche Nekroseerscheinungen zu zeigen. Drei Fälle ergaben, daß der quere Verlauf der Bruchlinie im Mondbein (quer zur Längsachse der Hand) für die primäre Mondbeinfraktur offenbar durchaus typisch ist, wenn es sich nicht um eine völlige Zermalmung des Knochens oder um eine einfache Rißfraktur am dorsalen Mondbeinhorn handelt.

Ueber die Behandlung der primären Lunatumfraktur ist nicht viel zu sagen: Eine kurze Fixierung des Handgelenkes ist bei stärkerer Schwellung stets indiziert. Nach Abklingen der Reizerscheinungen behandelt Wette funktionell weiter. Die Ergebnisse hinsichtlich der Funktion des Handgelenkes hängen entsprechend denen der Navikularefraktur von der Entwicklung sekundärer arthritischer Veränderungen ab.

Ist auch die Tendenz zur knöchernen Heilung größer als beim Kahnbein, so gelangt der alte Mondbeinbruch nur mit einer sehr verzögerten und unvollständigen Kallusproduktion zur Ausheilung oder er wird pseudarthrotisch. Die schlechte Heilung solcher Brüche erklärt sich aus der Zermalmung, der die spätere Regeneration nicht gerecht zu werden vermag und aus der mangelnden Schonung bei der exponierten Lage des Lunatums. Das Mißverhältnis zwischen den ersten leichten Symptomen und den erst nach Jahren einsetzenden Beschwerden kann je nach dem Ausmaß der Arthritis sehr groß sein.

Brüche anderer Handwurzelknochen mit Pseudarthrosenausgang spielen gegenüber den beiden besprochenen typischen

Karpalfrakturen fast keine Rolle. Ihrer Seltenheit wegen werden sie häufig auch an Hand der Röntgenbilder nicht erkannt.

Das Triquetrum ist für die Pseudarthrosenfrage von fast ebenso großer Bedeutung wie das Kahnbein. Während die isolierte Fraktur ohne Nebenverletzung ziemlich selten ist, findet sie sicher als Begleiterscheinung bei der perikunären Luxation relativ häufig, wobei sie allerdings neben der dominierenden Verrenkung begreiflicherweise leicht übersehen wird. Tatsächlich dürfte sich der Dreiecksbeinbruch öfter vorfinden als im Schrifttum angegeben ist (Schnek). Eilers fand unter 1000 Handgelenken des Triquetrum viermal gebrochen.

Dem Mechanismus nach unterscheidet man Kompressionsfrakturen und Abbrüche oder Absprengungen, die in verschiedener Weise, manchmal auch kombiniert, zustandekommen.

Bei der Abrißfraktur wird ein kleines Knochenstückchen am ulnaren oder radialen Rand herausgebrochen. Der Bruch der radialen Ecke entsteht durch den Zug des interossären Bandes zwischen Triquetrum und Lunatum und findet sich in der Regel bei perilunärer Luxation. Beim Bruch der ulnaren Ecke handelt es sich um einen Ausriß am Ansatz des Ligamentum collaterale ulnare. Diese Form trifft man bei Verletzungen, die mit einer forcierten Radialabduktion einhergegangen sind. Deshalb ist sehr oft auch der Ellengriff zum Teil oder völlig frakturiert. Die Rolle des ulnaren Seitenbandes wird am besten durch jene Fälle deutlich gemacht, die durch maximale Supination der Hand zur Rißfraktur am Triquetrum führen. (Blum.)

Der Kompressionsbruch entsteht durch direkte Gewalteinwirkung und zwar entweder beim Sturz auf die Eminentia carpi ulnaris — Druckwirkung des Os pisiforme bei dorsalwärts flektierter und supinierter Hand — oder durch Stoßwirkung des Ellenköpfchens in proximodistaler Richtung (Kingreen, Jensen).

Nur beim Kompressionsbruch durchsetzt die Frakturlinie die ganze Breite des Knochens und teilt ihn in zwei oder mehr Stücke.

Die Symptome entsprechen einer Kontusion oder Distorsion des Handgelenkes mit umschriebenem Druckpunkt über dem Hypothenar, häufig mit Beteiligung des ulnaren Seitenbandes oder des Ellengriffels. Zur Sicherung der Diagnose wird man zweckmäßig noch neben den gewöhnlichen Bildern eine schräge Handgelenksaufnahme in halber Supination zu Rate ziehen. (Fischer).

Die Therapie ist ausschließlich konservativ und besteht in Ruhigstellung des Gelenkes mittels dorsaler ungepolsterter Gipsschiene in leichter Flexion und ulnarer Abduktion für 3 Wochen. Kingreen glaubt eine Pseudarthrosenbildung beim Triquetrum könne ebenso selten verhindert werden wie beim Kahnbeinbruch. Eine knöcherne Heilung wird auch von anderer Seite angezweifelt. Es liegen ja bei der Heilung dieses Bruches wohl dieselben Bedingungen vor wie beim Kahnbeinbruch. Der Grund dürfte darin liegen, daß das Triquetrum als enchondraler Knochen nur myelogenen Callus, nicht aber periostalen und parostalen bildet.

An Hand einer 5 Wochen nach der Verletzung wiederholten Röntgenaufnahme geht Kingreen auf eine Analogie in der Heilung mit der Naviculare-fraktur ein. Das Röntgenbild zeigt einen ziemlich breiten, klaffenden Bruchspalt im Gegensatz zum ersten. Auch Schinz beobachtete an seinen Kahnbeinbrüchen derartige Verschiedenheiten in der Form des Bruchspaltes, die gleich nach dem Bruch geröntgt waren und nach einigen Wochen einer Nachkontrolle mittels Röntgenbildes unterzogen wurden. Der anfangs haarscharfe Bruchspalt, wie er sich ausdrückt, zeigt eine Verbreiterung bezw. Aufhellung auf dem später gemachten Röntgenbild. Er nennt dieses Stadium der Bruchheilung mit der bandförmigen und zentralen Aufhellung des Bruchspaltes das Callusstadium. Kingreen hält bei der Triquetrumfraktur eine Verbreiterung des Bruchspaltes auf mechanischem Weg durch dauernden Zug des M.flexor carpi ulnaris am Pisiforme und damit am distalen Bruchende für ausgeschlossen. An dieses Callusstadium schließt sich dann das Pseudarthrosenstadium an, bei dem es dann wieder zu Kalkanlagerungen und zu Verschmelzungen des Bruchspaltes kommt.

Derartige Brüche heilen meistens pseudarthrotisch und doch kommt es wieder zu einer fast normalen Gebrauchsfähigkeit der Hand. Frühzeitige Finger- und Handbewegungen scheinen Kingreen bei der geringen Aussicht auf knöcherne Heilung einer derartigen Fraktur von großer Wichtigkeit zu sein, um ein funktionell gutes Resultat zu erzielen.

Bei einer so gearteten Fraktur, wo die Bruchlinien genau durch das Gelenk zwischen Pisiforme und Triquetrum hindurchlaufen, muß es ja zu einer arthritischen Veränderung in den kleinen Handwurzelgelenken kommen. Das scheint besondern bei Unfallbegutachtung von Wichtigkeit zu sein. Man muß wissen, daß solche Brüche vorkommen, die an und für sich wenig Beschwerden machen und die man evtl. mit dem

Wort „Distorsio" abtun kann. Bekommt ein derartiger Fall ohne vorherige Feststellung des Bruches eine Arthritis deformans, so wird man den Ausgangspunkt übersehen. Obwohl es zur Pseudarthrosenbildung kommt, wird durch Kalkanlagerung im Spätstadium der Heilung der Bruchspalt doch sehr eng, so daß man ihn nur bei genauester Betrachtung des Röntgenbildes erkennen kann. Der Schatten des Pisiforme deckt ja fast den ganzen Bruchspalt (Kingreen).

Der Erbsenbeinbruch entsteht entweder durch direkte Gewalt, meist Schlag des ulnaren Handballens gegen eine vorspringende Kante, oder indirekt durch Zugwirkung des M. flexor carpi ulnaris (Jean-Solcard, Pfab). Bei stärkerer Pronation des vornüberstürzenden Körpers kann die Pisiformefraktur mit Luxation kombiniert vorkommen, indem das Erbsenbein durch eine scherende Bewegung vom Triquetrum losgerissen wird. Beim Sturz auf den Handrücken wird das Erbsenbein bei starker Beugung im Handgelenk durch Druckwirkung des Capitulum ulnare gebrochen.

Die Bruchlinie teilt den Knochen quer oder längs entweder in 2 Hälften oder breitet sich sternförmig ähnlich wie bei einer Patellarfraktur aus. Sie ist in der Regel nur bei dorsovolarer Aufnahme gut zu sehen.

Auffallend ist, daß die Vereinigung der Bruchstücke nur sehr langsam vor sich geht und daß oft länger dauernde Beschwerden der Handfunktion zu beobachten sind. So erfolgte in dem von Engel mitgeteilten Fall die Heilung erst nach 5 Monaten. Es mag zum Teil daran liegen, daß der dicht unter der Hand befindliche Knochen die Grundlage des Hypothenar bildet und dem Druck besonders ausgesetzt ist, was die Entstehung eines falschen Gelenkes begünstigen kann.

Die Therapie besteht in Ruhigstellung für 3 Wochen. Bei persistierenden Schmerzen oder bei Funktionsstörung im Falle einer begleitenden Luxation kann die elektrische Verkochung notwendig werden.

Der Hamatumbruch ist zunächst der Fraktur des kleinen Vieleckbeines im Carpus am seltensten. Nach Bizarro beträgt die Häufigkeit 3,2 % aller Carpalverletzungen. Die Entstehung ist immer auf eine direkte Gewalteinwirkung zurückzuführen, wie Quetschung zwischen Walzen oder in einer Presse (Esau), Ueberfahrenwerden usw. Entsprechend der Lage des Knochens fehlt in der Regel eine Verschiebung der Bruchstücke, nur bei den Abbrüchen des Hamulus kann es zu größerer Dislokation kommen. Die Behandlung erfordert außer Ruhigstellung keine besonderen Maßnahmen (Schnek).

Pseudarthrosenbildung ist also nicht zu erwarten.

Die Capitatumfraktur gibt Bizarro mit 4,9 % der Handwurzelverletzungen an. Destot fand bei 346 Carpalverletzungen 1 Capitatumfraktur, Brofeldt sah in 10 Jahren 2 Fälle, soviel wie Blumer unter 4200 Handgelenkverletzungen. Sie ist entweder eine Stauchungsfraktur an der Grenze zwischen Körper und Kopf und kann in verschiedner Weise mit Fraktur des Metacarpus 3, des Lunatum oder des Radius kombiniert sein, so daß man deutlich die Gewalteinwirkung im Bereich des mittleren Handstrahles verfolgen kann. Oder es handelt sich um eine direkte Quetschung. (Schnek).

Nur selten findet sich eine stärkere Verschiebung zwischen den beiden Bruckstücken. Meist ist nur eine Verkürzung des proximodistalen Durchmessers oder eine diffuse Verdichtung am Kopfbeinhals zu sehen. Häufig sind einfache Absprengungen an der Volar- und Dorsalseite, oft mit gleichzeitigem Bruch des korrespondierenden Mondbeinhorns kombiniert.

Im Schrifttum besteht die Behauptung, daß eine Behandlung des Kopfbeinbruches nur bei gleichzeitiger Fraktur des Lunatum oder Metacarpus 3 notwendig wird, weil Pseudarthrosenbildung nicht zu erwarten sei, zu Unrecht. Herr Oberarzt F. Jäger wies mich auf ein fachärztliches Gutachten über eine Capitatumsfraktur hin, die in ihrer Ursache und Entstehung für alle falschen Gelenke der Handwurzel so charakteristisch, und nachdem jede Literatur über Capitatumpseudarthrosen fehlt, ein so bedeutungsvoller Hinweis ist, daß es ausführlich wiedergegeben sei.

München, 21. 1. 37.

Fachärztliches Gutachten, betr. Otto B.

Beurteilung:

„Was zunächst den Unfall vom 12. 6. 30 anbelangt, so war dieser durchaus geeignet, eine Schädigung des Handwurzelknochens zu setzen. B. stürzte 4 m hoch ab und erlitt eine Verstauchung des rechten Handgelenkes. Es bestanden eindeutige Verletzungszeichen. Das am Tage nach dem Unfall angefertigte Röntgenbild ließ einen krankhaften Befund nicht erkennen. Bei oberflächlicher Betrachtung wird jeder dieser röntgenologischen Beurteilung zustimmen. Betrachtet man jedoch dieses Bild mit der Lupe, so läßt sich mit Sicherheit oberhalb der Mitte des Os capitatum eine feine Fissur quer durch den ganzen Knochen verfolgen. Diese Deutung wird erleichtert, wenn man die später angefertigten Röntgenbilder zum Vergleich heranzieht und die später eindeutig veränderte Knochenstelle genauer betrachtet. Anf dem Röntgenbild vom 6. 6. 34 zeigt sich nämlich mit absoluter Sicherheit, daß dieser Bruchspalt klafft und nicht wieder knöchern verheilt ist. Es findet sich hier eine Pseudarthrose die quer durch das ganze Kopfbein geht. Diese

Pseudarthrose läßt sich auf allen späteren Röntgenbildern eindeutig und leicht erkennen und stellt sich sowohl auf den Aufnahmen von oben nach unten als auch auf den seitlichen Bildern deutlich dar. Auf diesen zeigen sich die beiden Frakturstücke gegeneinander gekippt. Der röntgenologische Befund wechselt später. Einige Bilder zeigen vermehrten Kalkgehalt, andere lassen den Bruchspalt deutlicher in Erscheinung treten.

Es unterliegt also keinem Zweifel, daß es sich nach den Röntgenbildern um eine Fissur im Kopfbein handelt, die zu einer Pseudarthrose geführt hat.

Die klinischen Erscheinungen stimmen mit dem Befunde überein. Wie schon ausgeführt, war der Unfall vom 12. 6. 30 in der Lage, eine Verletzung eines Handwurzelknochens herbeizuführen. Es bestanden eindeutige Zeichen einer Gewalteinwirkung. Der Unfall wurde gemeldet, er hatte sofortige Arbeitsunterbrechung zur Folge.

Es ist bekannt, daß Fissuren in den Handwurzelknochen bisweilen auf Röntgenaufnahmen in zwei Ebenen kaum zu erkenen sind, während sie sich auf Spezialaufnahmen sehr deutlich zeigen. Es nimmt also weiter nicht mehr wunder, daß der feine Sprung im Kopfbein auf den ersten Bildern nicht sogleich erkannt wurde und daß die Behandlung so wie bei einer Handgelenkverstauchung oder bei einer Distorsion durchgeführt wurde. Es ist weiter bekannt, daß derartige Sprünge in den Handwurzelknochen sehr schlecht heilen. Wir kennen die gleichen Vorgänge bei den viel häufigeren Brüchen des Kahnbeins, die ebenfalls häufig zu einer Pseudarthrose führen und bei denen nur dann knöcherne Heilung zu erwarten ist, wenn das Handgelenk sehr lange Zeit (8–10 Wochen) ruhiggestellt wird. Es ist bekannt, daß eine Heilung bei Wiederaufnahme der Arbeit nach 8 Tagen so gut wie ausgeschlossen ist. Daß die Beschwerden bei B. nach Wiederaufnahme der Arbeit bestehen geblieben sind, wird nicht nur von ihm selbst angegeben, sondern wird auch durch erneute Krankmeldung im Sept. 1930 bewiesen. Er hat damals wegen Schmerzen im rechten Handgelenk vom 4.–13. 9., also 10 Tage lang Krankengeld bezogen, hiernach hat er seine Arbeit wieder aufgenommen, hat jedoch bei der Nachuntersuchung in Wesermünde angegeben, daß er niemals seit dem Unfall beschwerdefrei gewesen sei. Im Januar 1934, also etwa 3 Jahre später, ist er wiederum zu seinem behandelnden Arzt gegangen. Es bestanden wieder Schmerzen im rechten Handgelenk. Auch damals wurden keine röntgenologischen Veränderungen gefunden, bis im Sept. 1934 ein Röntgenfacharzt zuerst auf die Varänderungen hinwies und nunmehr bewiesen wurde, daß die Klagen des Verletzten eine objektive Grundlage hatten. Daß die Veränderungen in dem Kopfbein des rechten Handgelenkes Ursache der Beschwerden waren, scheint uns weiterhin bewiesen durch die Angaben des Herrn Dr., wonach der Kranke am 23.6. 36 in seiner Sprechstunde erschien. Die rechte Hand zeigte eine erhebliche Schwellung auf dem Handrücken und war bei jeder Bewegung außerordentlich schmerzhaft.

Jeder, der häufig Verletzungen der Handwurzelknochen behandelt uud Gelegenheit gehabt hat, derartige Kranke jahrelang zu behandeln und den Heilungsverlauf zu verfolgen, kennt diese akuten Verschlimmerungen, die nach wenigen Tagen schon wieder abklingen und den Kranken alsdann wieder seine gewohnte Beschäftigung für mehrere Tage gestatten. Derartige Verschlimmerungen dokumentieren sich keines-

wegs in einer Verschlechterung des röntgenologischen Befundes. Röntgenologisch verlaufen derartige Erkrankungen außerordentlich langsam. Auch ohne Änderung des Röntgenbefundes kann das klinische Bild außerordentlichen Schwankungen unterworfen sein.

Wenn wir nun diese klinischen Erfahrungen bei der Behandlung der Kahnbeinbrüche auf den Fall B. anwenden, so besteht zunächst kein Zweifel, daß das Handgelenk bei dem Unfall vom 12. 6. 30 betroffen wurde, daß eine beträchtliche Druckwirkung auf den Knochen erfolgte und daß hierdurch eine Fissur im Os capitatum entstand, die bereits bei genauer Betrachtung des Röntgenbildes am Tage nach dem Unfall zu erkennen war.

Diese Fissur wurde auf den Röntgenbildern nicht erkannt, B. nahm seine Arbeit nach 8 Tagen wieder auf. Infolge zu kurzer Ruhigstellung des Handgelenks trat keine knöcherne Heilung des Bruches ein. Die Beschwerden blieben bestehen. B. mußte wiederholt ärztliche Hilfe in Anspruch nehmen. Seine Angabe seit dem Unfall ständig Beschwerden im rechten Handgelenk gehabt zu haben, ist nach dem Befund durchaus glaubhaft. Man wird sogar die Anfrage vom 12. 9. 31 über den Stand des Rentenverfahrens in diesem Sinne verwenden müssen. Im Januar und März 1934 suchte er wieder um ärztliche Hilfe nach und wurde nunmehr mit kürzeren und längeren Unterbrechungen wiederholt wegen der gleichen Beschwerden behandelt. Eine objektive Grundlage erhielten die Beschwerden erst durch die richtige Deutung der Röntgenbilder im Januar 1934. Hierbei wurde eine Pseudarthrose des Kopfbeines gefunden. Eine Pseudarthrose kann nur unfallbedingt sein, sie ist immer die Folge eines nichtknöchern verheilten Bruches. Da nun im Fall B. der Unfall erwiesen ist, als Unfallfolge schon am Tage nachher eine Fissur im Kopfbein bestand, da Bruchsymptome bestehen und da der Verlauf der Erkrankung durchaus dafür spricht, daß die heute bestehende Psendarthrose im rechten Kopfbein Folge des Unfalles vom 12. 6. 30 ist, wird mann um die Anerkennung des Zusammenhanges zwischen dem Unfall vom 12. 6. 1930 und der heute bestehenden Pseudarthrose des Kopfbeines nicht herumkommen."

Die Fraktur des Multangulum minus, dieser seltenste Bruch im Carpus, entsteht nach Peters durch starke Dorsoradialflexion, ähnlich wie die Naviculare fraktur, was das häufige Zusammentreffen mit dem Radiusbruch beweist (Mouchet). Die Zertrümmerungsbrüche kommen vielleicht durch Längsstauchung vom Metacarpus 2 aus zustande. Als charakteristisches Symptom wird Schmerz bei Ueberstreckung des Zeigefingers und bei Stauchung vom 2. Mittelhandknochen aus angegeben.

Die Behandlung geschieht bei Fällen mit starker Fragmentverschiebung in Anlegung der oben geschilderten Drahtextension am Zeigefinger (Schnek). Im Hinblick auf die Pseudarthrosenfrage bleibt das kleine Vieleckbein ohne Bedeutung.

Die Fraktur des Multangulum majus entsteht gewöhnlich durch Stauchung des Daumens und ist daher häufig mit dem Bruch des Metacarpus I, meist in der Form der Ben-

netschen Fraktur, vergesellschaftet. Mitunter ist auch noch das Kahnbein und der Radiusgriffel gebrochen, so daß man die Stoßwirkung am medialen Handrand deutlich verfolgen kann.

Stets handelt es sich um ein heftiges Trauma und zwar wirkt die Gewalt axial auf den 1. Mittelhandknochen, der entweder wie bei der Bennetschen Fraktur mäßig abduziert (Mandl) oder in die Hohlhand eingeschlagen, getroffen wird. Das dorsale Ligament kann zerreißen, dann luxiert die Basis des metacarpale mit oder ohne Quetschung des volaren Spornes. Im anderen Falle reißt das gespannte Ligament den radialen Höcker des Multangulum majus ab (Halter). Auch bei Sturz nach vorne auf die radial abduzierte Hand ist die Entstehung des Bruches beschrieben (Moreau).

Die Röntgendiagnose ist infolge zahlreicher Ueberschneidungslinien sehr schwierig.

Die Behandlung besteht, wenn es sich um eine intraarticuläre Fraktur handelt, in Anwendung der Drahtextension am Daumen für mindestens 3 Wochen. Die Einschränkung der Erwerksfähigkeit kann, da der Daumen kraftlos und zum Halten schwerer Gegenstände untauglich ist, eine ziemlich hohe sein. Weil die Bruchursache immer ein heftiges Trauma ist und so alsbald in ärztliche Behandlung kommt, wird Pseudarthrosenentstehung kaum beobachtet.

Die operative Behandlungsmethode der Handwurzelpseudarthrose, wie man sie früher trieb, ließ eine funktionsfähige Hand nicht erwarten. Ehebald hat 1905 in der Gochtschen Klinik die Frage der operativen Entfernung des proximalen Fragments bei Naviculare-pseudarthrose dahin beantwortet, daß sie in veralteten Fällen, die mit größeren Beschwerden und häufiger Verschlechterung verknüpft sind, vorzügliche Resultate gäbe. Die Operation sei nicht schwierig und ohne Gefahr.

Pfab und Zöllner haben mehrfach das Kahnbein wegen bestehenden falschen Gelenkes mit Beschwerden operativ entfernt. Sie wandten einen lineären Schnitt an der Streckseite der Hand mit Durchtrennung des Ligamentum carpi dorsale an. Der radiale Teil des Knochens ließ sich bei Volarflexion der Hand meist leicht entfernen.

Felsenreich veröffentlichte 5 Fälle, bei denen eine Naviculare-Pseudarthrose operativ mit gutem Erfolg behandelt wurde. Hahn glaubt noch 1920, die Frühexstirpation des frakturierten Lunatum empfehlen zu sollen. Allerdings müsse man die Kranken auf die durch die Operation gesetzten Aus-

fallserscheinungen wie Radialabduktion der Hand und Herabsetzung der gröberen Kraft aufmerksam machen. Er stützt sich bei seiner Empfehlung darauf, daß Hirsch in 15 ähnlichen Fällen völlige Beweglichkeit erzielte. Dagegen wendet sich Gold gegen die früher von Hirsch erhobene Forderung der prinzipiellen Exstirpation. Brandt spricht davon, daß die operative Behandlung schlechte funktionelle Ergebnisse habe. Rostock sah die auch sonst beobachtete Radialabduktion der Hand eintreten und erhebliche subjektive Beschwerden.

Die letzten Veröffentlichungen gehen von dieser Behandlung ganz entschieden ab. Bei der Ablehnung der Operation geht Rostock hauptsächlich von der Ueberzeugung aus, daß es für das komplizierte Gefüge des Handgelenkes nicht gleichgültig sein kann, wenn der eine Eckpfeiler oder ein Bindeglied des Systems entfernt wird. Die mechanische Beanspruchung aller Knochen muß durch die absolut sicher eintretende Abduktion erheblich beeinflußt werden.

Nachdem die chirurgische Therapie der Pseudarthrose wie Refraktur, Aufsplitterung, Laschung infolge der Kleinheit des Carpus nicht durchgeführt werden kann und eine konservative Behandlung der stationären Pseudarthrose vollkommen aussichtslos ist, da der Markraum völlig abgeschlossen und damit auch dem endostalen Callus jede Ausbildungsmöglichkeit genommen ist, ging Hoffmeister von der guten Erfahrung mit Einspritzung von Horosteon aus. Bei der schlecht heilenden Fraktur wirkten Injektionen mit diesem Extrakt aus Knochenkeimgewebe gut. Die Technik ist einfach. Die Einspritzungen werden wöchentlich einmal (1 ccm) durchgeführt. Man sucht mit Hilfe des Röntgenbildes den Bruchspalt auf. Das Handgelenk wird ruhiggestellt durch Gipsschiene. Die Finger können freibleiben. Vor allen Dingen ist die seitliche Bewegung des Handgelenkes zu vermeiden. Die Hand steht, z. B. bei der Navicularpseudarthrose in Mittelstellung etwas radialwärts geneigt. Wird die Injektion langsam ausgeführt, so ist sie fast schmerzfrei. Schädliche Einflüsse für das Handgelenk wurden nicht beobachtet. Es konnten 8 Pseudarthrosen des Kahnbeins durch diese Behandlung zur Ausheilung gebracht werden. Ein Fall blieb ein Versager.

Schnek arbeitete eine andere Behandlungsmethode aus dem Pseudarthrosengebiet der langen Knochen für die Handwurzelpseudarthrosen aus, die Bohrung nach Beck.

Schnek bringt Becks subkutanes Bohrverfahren so zur Anwendung: Der Bohrer wird im Fall des Naviculare in star-

ker Ulnarabduktion der Hand unter dem Röntgenschirm an der Tuberositas eingeführt und 10—12 Bohrlöcher durch beide Fragmente angelegt, wobei jedoch eine Verletzung des Gelenkknorpels zu vermeiden ist. Die in dieser Weise behandelten Fälle zeigten nach 6—8 Wochen vollständige durchlaufende Knochenstruktur. Die zur Heilung benötigte Zeit beträgt also bei der Bohrung so viele Wochen wie früher Monate.

Polano empfiehlt sie zur wesentlichen Herabsetzung der Heilungsdauer.

Beide Verfahren bleiben nicht ohne Versager.

v. Seemen hat nun einen neuen Weg eingeschlagen, das Binde- bezw. Narbengewebe zwischen den Frakturenden, das deren knöcherne Vereinigung verhindert, zu entfernen und damit den knochenbildenden Kräften den Weg freizumachen.

Bei der elektrochirurgischen Operation tiefgreifender bis in den Knochen gehender Hautcarcinome des Gesichtes und von Knochengeschwülsten hat v. Seemen die Beobachtung gemacht, daß bei der Schädigung des Knochens durch die Elektrokoagulation es nicht einfach zur Abstoßung zerstörter Knochengewebes in Form eines Sequesters kam, sondern daß sich an der Grenze des zerstörten Knochengewebes nicht nur Abbauvorgänge finden, sondern auch alle Erscheinungen des Knochenumbaues und der Knochenbildung. Diese Beobachtungen ließen den Gedanken aufkommen, daß die Elektrokoagulation auch therapeutisch angewendet werden könnte zur Anregung des Knochenumbaues, der Knochenneubildung bei Pseudarthrosen und bei verzögerter Bruchheilung.

Die Anwendung der Elektrokoagulation bei der verzögerten Bruchheilung und bei Pseudarthrosen hat vor allem 2 Wirkungen auszuüben:

1. Zerstörung von Binde- oder Narbengewebe, das dem Vordringen der knochenbildenden Zellen im Wege steht.
2. Auslösung oder Förderung der Wucherung von knochenbildenden Zellen.

Während der Zerstörung des Bindegewebes mit absoluter Sicherheit erreicht werden kann, war bezüglich der an 2. Stelle genannten Wirkung festzustellen, ob tatsächlich, wie auf Grund der im vorstehenden geschilderten Beobachtungen angenommen werden mußte, die knochenbildende Fähigkeit der Osteoplasten unter der Wirkung des durch die Elektrokoagulation zerstörten oder geschädigten Gewebes angefacht wird. Die experimentelle Prüfung der Frage hat nun bestätigt, daß tat-

sächlich die Knochenregeneration an der Grenze des geschädigten Gewebes in auffallendem Maß angeregt wird. Die klinischen Erfahrungen haben ergeben, daß durch elektrochirurgische Zerstörung von unspezifischem Bindegewebe und Narbengewebe im Spalt einer heilenden Fraktur oder Pseudarthrose die Knochenregeneration von beiden Seiten derart gefördert wird, daß es zur knöchernen Heilung kommen kann. Dies ist aber nur dann möglich, wenn lebensfähige bezw. wucherungsfähige Osteoplasten und gesundes Markgewebe dies- und jenseits der Bindegewebebrücke vorhanden sind. Außerdem ist es für eine knöcherne Vereinigung Voraussetzung, daß nunmehr die Knochenbildung so rasche Fortschritte macht, daß nicht wieder, bevor die knochenbildenden Kräfte beider Seiten sich treffen, sich eine narbige Barrikade entwickeln kann. Aber auch für den Fall daß die auf Elektrokoagulation folgende und unvermeidliche Wucherung von unspezifischem Bindegewebe zu ausgiebig ist, oder trotz Knochenneubildung an den Frakturenden die Callusmassen sich nicht vereinigen können, hat man die Möglichkeit, daß man nach bestimmten Zeitabständen das zwischen den Bruchstücken befindliche unspezifische Bindegewebe erneut zerstören kann und dann der knöchernen Heilung nichts mehr im Wege steht.

Die operativ-technische Anwendung der Elektrokoagulation bei der verzögerten Frakturheilung und bei zu dieser Behandlung geeigneter Pseudarthrose kann auf zweierlei Weise erfolgen:

1.) Zerstörung des Binde- bezw. Narbengewebes unter Leitung des Auges an der freigelegten Knochenbruch- bzw. Pseudarthrosenstelle mit zweckmäßigen Elektroden. v. Seemen verwendet hierzu vor allem die von ihm angegebenen biegsamen Sondenelektroden, die man von verschiedenen Stellen aus zwischen die Frakturenden einführen kann.

2.) Zerstörung des Narben- bezw. Bindegewebes ohne Freilegung der Fraktur- bezw. Pseudarthrosenstelle. In diesen Fällen wird die Pseudarthrosenstelle durch die Haut mit einer geeigneten Kanüle, die als Elektrode verwendet wird, punktiert. Man benutzt hierzu eine nach Form und Größe passende Kanüle, die mit einem Mandrin versehen wird. Diese Kanüle ist bis auf einen mehr oder weniger großen Abschnitt an ihrem Ende einen Emailleüberzug isoliert. Im Prinzip handelt es sich also um eine ähnliche Elektrode, wie sie bereits

für anderweitige sog. blinde Tiefenkoagulation angegeben worden ist. (vgl. Bordet, Kirschner, v. Seemen). Mit dieser Kanüle wird der Pseudarthrosenspalt punktiert.

Je nach der Lage des einzelnen Falles wird nach der Elektrokoagulation ein völlig ruhigstellender oder beschränkt ruhigstellender Verband angelegt. Zur beschränkten Ruhigstellung am Handgelenk eignet sich vorzüglich der Klebroverband, den man als Dauerverband liegen lassen und gleichzeitig Bäder verabfolgen kann. Im Anschluß an die Koagulationsbehandlung die man in örtlicher Betäubung oder Narkose ausführt, verspüren die Patienten im allgemeinen keinerlei Schmerzen. Vornahme der örtlichen Betäubung ist es außerordentlich wichtig, daß man nur eine geringe Menge von Flüssigkeiten einspritzt, da sonst die Koagulationswirkung unsicher und ungenügend ist. Bei der Koagulation der Navicularepseudarthrose beispielsweise anästhesiert man nur die Haut und spritzt keine Flüssigkeit an die Pseudarthrosenstelle. Bei Ausführung der Koagulation verspürt der Patient dann geringgradige, stechende Schmerzen, bezw. empfindet er in der Tiefe ein Hitzegefühl. Dieser Schmerz läßt aber nach Aussetzen der Koagulation sofort nach.

Nach 2—3 Wochen wird man an einer Röntgenkontrollaufnahme feststellen können, ob bereits die Umbauvorgänge eingesetzt haben oder nicht. Bei manchen Pseudarthrosen hat v. Seemen gesehen, daß sich unmittelbar unter der Wirkung der ersten ausgiebigen Koagulation der Pseudarthrosenspalt verschmälert, was physikalisch durchaus zu erklären ist. Unter der Wirkung der Elektrokoagulation kommt es zur Verdunstung von Wasser, das sich in die umgebenden Gewebsteile verflüchtigt. Der koagulierte Gewebsabschnitt schrumpft unmittelbar unter der Wirkung der Koagulation. Die Umbauvorgänge erkennt man vor allen Dingen an einer allmählichen Aufhellung der Verdichtungszone des Knochens in unmittelbarer Nachbarschaft der Pseudarthrosenstelle. Das Einsetzen von Knochenneubildung ist meist zuerst in Form periostaler Anlagerungen festzustellen. In der Folgezeit hellt sich die Verdichtungszone immer mehr auf, während gleichzeitig die Knochenneubildung fortschreitet und schließlich zur Festigung der Pseudarthrose führt. Falls nach einigen Wochen auf dem Röntgenbild keine oder nur ungenügende Umbauvorgänge zu sehen sind, oder der Kranke nach wie vor über Schmerzen an der Pseudarthrosenstelle klagt, wiederholt man die Elektrokoagulation.

Der Heilungsverlauf hängt weitgehend davon ab, ob in der Umgebung der Pseudarthrosenstelle genügend knochenbildungsfähige Zellen vorhanden sind. Ist dies der Fall, so kann man mit knöcherner Heilung rechnen. Wenn die Umbauvorgänge ausbleiben, bezw. keine Knochenneubildung auf dem Röntgenbild festzustellen ist, so kommen 2 Erklärungen in Betracht:

1.) Die Elektrokoagulation war zu gering oder zu wenig umfangreich.

2.) Umbauvorgänge und Knochenneubildung blieben aus, weil keine regenerationsfähigen bezw. knochenbildenden Zellen in der Umgebung der Pseudarthrosenstelle erhalten sind. In diesem Falle kommt es allmählich zur Aufsaugung und bindegewebiger Durchwachsung des koagulierten Zwischengewebes und zu erneuter Narbenbildung. Allerdings ist dann dieses neue Narbengewebe in jedem Fall derber und starffer als das ursprünglich durch Koagulation zerstörte Gewebe. Man kann also auf diese Weise auch aus einer schlaffen Pseudarthrose eine straffe machen und die Erfahrung hat gelehrt, daß schon lediglich die Verstraffung einer Pseudarthrose der Handwurzel zu einem klinischen Erfolg führen kann, indem früher vorhandene Schmerzen und Bewegungseinschränkung vermindert oder beseitigt werden.

Zusammenfassend läßt sich sagen, daß allein die traumatische Ursache der Handwurzelpseudarthrose von Bedeutung ist. Die Richtigkeit der Anschauung, daß mangelnde Fixation die Neigung zur Pseudarthrosenbildung im Carpus begründe, läßt sich an den Ergebnissen einer entsprechenden Therapie nachweisen. Die Traumen treffen in ausgesprochener Mehrzahl das Os naviculare u. lunatum, weshalb diese als typische Carpalverletzungen im Gegensatz zu den atypischen der übrigen Knochen bezeichnet werden. Am häufigsten bricht das Naviculare (50 % aller Karpusfrakturen, 1,3 % aller Brüche). Die Beurteilung hinsichtlich Pseudarthrosenbildung nach Art der glatten oder zackigen Bruchlinie wird den praktischen Bedürfnissen am besten gerecht. Beim Naviculare ist die typische Fraktur in der Mitte, beim Lunatum, dessen Traumen viel seltener sind, kommt dagegen neben Abrißfrakturen und Fissuren als ungefähr gleich häufige Verletzung die Lunatummalacie zur Beobachtung. Als Pseudarthrosenursache wird grundsätzlich nur der einwandfrei erwiesene traumatische Bruch verstanden, die Lunatumnekrose

als selbständiges Krankheitsbild. Die Brüche der anderen Handwurzelknochen mit Pseudarthrosenausgang spielen nur eine geringe Rolle. Am bedeutendsten für die Pseudarthrosenfrage ist das Triquetrum, denn die Bildung eines falschen Gelenkes kann hier ebenso selten verhindert werden, wie beim Kahnbeinbruch, liegen doch dieselben Bedingungen vor (Bildung von myelogenem Callus). Die Pisiformefraktur vereinigt sich nur sehr langsam. Bei länger dauernden Beschwerden der Handfunktion kann die elektrische Verkochung der Pseudarthrose notwendig werden. Das Hamatum bricht nächst dem kleinen Vieleckbein am seltensten. Pseudarthrosenentstehung ist entsprechend seiner Lage nicht zu erwarten. Die Capitatumfraktur macht 4,9 % der Carpustraumen aus. Es sei darauf hingewiesen, daß entgegen bisheriger Ansichten wohl mit Pseudarthrosenbildung im Kopfbein zu rechnen ist. Kommt der Bruch des Multangulum minus am seltensten vor und ist aus diesem Grunde Pseudarthrosenentstehung kaum zu beachten, so ist sie beim Multangulum majus deshalb verhältnismäßig selten, weil seine Bruchursache immer ein heftiges Trauma ist und so alsbald in ärztliche Behandlung kommt.

Die unbedingte Ablehnung der operativen Therapie, die in Exstirpation des pseudarthrotischen Handwurzelknochens besteht, läßt sich zu Gunsten der konservativen: die Injektion mit Knochenkeimgewebe, Bohrung nach Beck und Elektrokoagulation, herausstellen.

Brumer, J., Die Karpal- und Metacarpalfrakturen bei der Schweizer Unfall-Versicherung in den Jahren 1919/20. Archiv f. orthop. Chirurgie, 1922. Bd. 20, S. 445.

v. Gaza. Ueber die sekundären Veränderungen nach Fraktur des Os lumatum u. Os naviculare carpi. Mün. Med. Wochenschrift, 1914 No. 41. S. 2059.

Haase. Technisch-physikalische Untersuchungen am Knochenbruch. Archiv für klin. Chirurgie, 1946. Bd. 186, S. 103.

Hoffmeister. W., Behandlung von Kahnbeinbrüchen und Pseudothrosen. Zentralblatt für Chirurgie, 61. Jahrgang, 1934/ 4. S. 2960.

Kingreen O., Die Fraktur des Os triquetrum. Bruns Beiträge zur klin. Chirurgie 1923. Bd. 130, S. 111.

Lützeler H., Die Entstehungsursache der Pseudarthrose nach Bruch des Kahnbeins der Hand. Deutsche Zeitschrift für Chirurgie, 1932. Bd. 235, H 7/8, S. 450.

Magnus, G., Wesen und Behandlung der Pseudarthrose. Archiv f. klin. Chirurgie, 1937, Bd. 189. S. 191.

Polano, H., Zur Behandlung der Pseudarthrose des Kahnbeins an der Hand. Chirurg, 1935, Bd. 7, Nr. 8, S. 245.

Pokrowski. S. A., Os naviculare carpi bipartitum bilaterale. Archiv f. Orthop. u. Unfallchirurgie, 1933, Bd. 32, S. 347.

v. Redwitz, E., Der derzeitige Stand der Pseudarthrosenfrage, Archiv f. klin. Chirurgie, 1935, Bd. 182, S. 649.

Reich, B., Ein Fall von doppelseitiger Spaltung der Naviculare der Hand durch Berufsschädigung. Archiv f. Orthop. u. Unfallchirurgie 1933, Bd. 32, S. 347.

Rostock, F., Die Naviculare-Pseudarthrose. Archiv f. Orthop. u. Unfallchirurgie, 1935, Bd. 35, S. 193.

Schnek F., Die Pseudarthrose des Kahnbeins u. das Naviculare bipartitum, Ergebnisse der Chirurgie u. Orthop., 1930, Bd. 23. S. 1.

v. Seemen, H., Neues Operations-erfahren bei Pseudarthrose und Gelenkbandverletzungen. Archiv f. klin. Chirurgie, 1936, Bd. 186, S. 547.

Wette. W., Die röntgenol. Darstellung, die Aetiologie und die versicherungsrechtliche Bedeutung der Spaltbildungen im Kahnbein. Archiv f. Orthop. u. Unfallchirurgie, 1933. Bd. 33, S. 194.

— Anomalien im Bereich der Handwurzel, Archiv f. Orthop. u. Unfallchirurgie, 1933, Bd. 29, 3/4, S. 321.

Zwerg u. Heidemann, Navicularefrakturen, — Naviculare-cysten — u. Pseudarthrosen, Archiv f. klin. Chirurgie, 1936, Bd. 185, S. 395.

Es ist mir eine angenehme Pflicht Herrn Oberarzt Dr. med. F. Jäger für die Ueberlassung des Themas, die Durchsicht meiner Arbeit sowie für wertvolle Anregungen und die Uebernahme des Referates herzlich zu danken.

Lebenslauf

Ich, Robert Bothe, wurde am 7. Juni 1912 zu München als Sohn des Konzertmeisters Hermann Bothe und seiner Ehefrau Annamie, geb. Kerscher, geboren. Nachdem meine Eltern nach Augsburg übersiedelten, besuchte ich dort 5 Klassen der Volksschule und trat nach den ersten drei Klassen des hum. Gymnasiums St. Stephan an das Realgymnasium in Augsburg über, wo ich im Frühjahr 1933 die Reifeprüfung ablegte. Im Mai desselben Jahres immatrikulierte ich mich zum Studium der Medizin an der Universität München, wo ich mich dem 1. und 2. Teil der ärztlichen Vorprüfung unterzog. Mein 7. und 8. Semester weilte ich an der Universität Freiburg i. B. und die letzten 3 Semester belegte ich wieder in München, um dort im Herbst 1938 auch das med. Staatsexamen abzulegen.